

## JNT - FACIT BUSINESS AND TECHNOLOGY JOURNAL ISSN: 2526-4281 - QUALIS B1



### **SIALOLITÍASE GIGANTE SIMULTANEIDADE DE ASPECTOS CLÍNICOS RAROS: RELATO DE CASO**

### **GIANT SIALOLITIASIS SIMULTANEITY OF RARE CLINICAL ASPECTS: CASE REPORT**

**Anelise Ribeiro Peixoto ALENCAR**  
Hospital de Referência de Araguaína TO  
E mail: icalencar@uol.com.br

**Geraldo Francisco Alves PIMENTA**  
Hospital de Referência de Araguaína TO  
E mail: netoap@hotmail.com.br

**Bruno Ribeiro ALENCAR**  
Universidade Federal do Maranhão UFMA  
E-mail: brunoribeiroalencar@hotmail.com



## RESUMO

Sialolitíase é uma condição benigna comum em glândula salivar. Sendo a glândula submandibular a mais frequentemente comprometida. Consiste na formação de cálculos ou sialólitos, geralmente de pequenas dimensões, com medidas inferiores a 1,0 cm. Sialólitos com mais de 1,5cm são denominados gigantes e considerados achados clínicos raros, assim como a erosão da mucosa oral pelos mesmos e a multiplicidade de sialólitos homolaterais e/ou contralaterais. O objetivo deste artigo é relatar um caso de sialolitíase onde estas três manifestações clínicas consideradas raras são observadas simultaneamente, o qual foi removido cirurgicamente por via intraoral, com anestesia local e incisão em assoalho bucal.

**Palavras-chave:** Sialólito gigante. Erosão de mucosa oral. Multiplicidade.

## ABSTRACT

Sialolithiasis is a benign condition common in the salivary gland. The submandibular gland being the most frequently compromised. It consists of the formation of stones or sialoliths, usually of small dimensions, with measures smaller than 1.0 cm. Sialoliths over 1.5 cm are called giants and are considered rare clinical findings, as well as the erosion of the oral mucosa by them and the multiplicity of homolateral and / or contralateral sialoliths. The aim of this article is to report a case of sialolithiasis where these three clinical manifestations considered to be rare are observed simultaneously, which was surgically removed intraorally, with local anesthesia and incision in the oral floor.

**Keywords:** Giant sialolite. Erosion of the oral mucosa. Multiplicity.

## INTRODUÇÃO

A sialolitíase é uma das patologias mais comuns de glândulas salivares. Comprometendo com mais frequência a glândula submandibular (90%) seguida pela parotida (10%) e sublingual (1%). Sua ocorrência em glândulas salivares menores é rara. Geralmente, afeta indivíduos adultos entre a terceira e sexta décadas de vida, raramente acometendo crianças, sendo o sexo masculino acometido mais frequentemente que o feminino<sup>1,2,3</sup>.

**SIALOLITÍASE GIGANTE SIMULTANEIDADE DE ASPECTOS CLÍNICOS RAROS: RELATO DE CASO. Anelise Ribeiro Peixoto ALENCAR; Geraldo Francisco Alves PIMENTA; Bruno Ribeiro ALENCAR. JNT- FACIT BUSINESS AND TECHNOLOGY JOURNAL. QUALIS B1. Abril 2021. Ed. 25. V. 1. Págs. 32-39. ISSN: 2526-4281 <http://revistas.faculdefacit.edu.br>. JNT. E-mail: [jnt@faculdefacit.edu.br](mailto:jnt@faculdefacit.edu.br).**

Credita-se a maior suscetibilidade da glândula submandibular ao desenvolvimento de sialólitos em virtude da anatomia tortuosa do ducto de Wharton, ao fato da saliva secretada pela glândula ser mais viscosa em decorrência do alto teor de mucina, mais alcalina e apresentar um maior teor de cálcio e fosfato<sup>4</sup>.

Os sialólitos são massas duras de crescimento lento e gradual, que podem estar localizados em qualquer ponto do trajeto do ducto ou no interior da própria glândula, apresentando-se com multiplicidade de formas: redondos, ovais ou cilíndricos, na maioria das vezes de coloração amarelada, geralmente únicos e unilaterais<sup>5</sup>, sendo a bilateralidade e multiplicidade<sup>6,7</sup>, assim como a erosão e ulceração de mucosa oral, normalmente associada à sialólitos gigantes, aspectos clínicos extremamente incomuns<sup>1,8</sup>.

De etiologia incerta, inúmeros fatores etiológicos têm sido associados à sua gênese, tais como fatores mecânicos, inflamatórios, químicos, neurogênicos, traumáticos e infecciosos, entretanto credita-se sua ocorrência a deposição de cálcio no interior do ducto ou da glândula<sup>5,9</sup>.

A maior parte dos sialólitos apresenta pequenas dimensões, menores que 1,0cm, sendo classificados como gigantes os maiores de 1,5cm, sendo estes últimos raros e com poucos casos clínicos relatados<sup>1,10,11</sup>. Em revisão de literatura realizada por Ledesma et al.<sup>12</sup> entre os anos de 1942 a 2007, foram relatados apenas 16 casos de sialólitos medindo tamanho maior ou igual a 3,5 cm, todos em pacientes do sexo masculino com idade superior a 34 anos

A sintomatologia associada a esta condição é variável e dependente da intensidade, grau de obstrução e quantidade de pressão produzida no interior da glândula acometida. Sialólitos de pequenas dimensões são normalmente assintomáticos, já os de maiores dimensões podem obstruir o fluxo salivar resultando em dor, edema e infecção da glândula comprometida<sup>2,13</sup>.

O diagnóstico é geralmente obtido através de exame clínico (anamnese e exame físico intra e extraoral) e exame radiográfico<sup>2,5,14</sup>. Vários são os exames de imagem empregados para o diagnóstico tais como: Radiografia oclusal, panorâmica, lateral oblíqua de mandíbula, antero-posterior de Towne modificada, tomografia computadorizada, sialografia, ultrassonografia, cintilografia, ressonância magnética e endoscopia<sup>6,7</sup>. Sendo as melhores imagens para identificação da sialolitíase fornecidas pelas radiografias panorâmica e oclusal<sup>15</sup>.

**SIALOLITÍASE GIGANTE SIMULTANEIDADE DE ASPECTOS CLÍNICOS RAROS: RELATO DE CASO. Anelise Ribeiro Peixoto ALENCAR; Geraldo Francisco Alves PIMENTA; Bruno Ribeiro ALENCAR. JNT- FACIT BUSINESS AND TECHNOLOGY JOURNAL. QUALIS B1. Abril 2021. Ed. 25. V. 1. Págs. 32-39. ISSN: 2526-4281 <http://revistas.faculdadefacit.edu.br>. JNT. E-mail: [jnt@faculdadefacit.edu.br](mailto:jnt@faculdadefacit.edu.br).**

O diagnóstico diferencial é feito com diabetes, síndrome de Sjogren<sup>7</sup>, sialoadenite obstrutiva, parotidite epidêmica e tumores de glândulas salivares<sup>16</sup>.

O tratamento é dependente das dimensões e da localização do sialólito, sendo empregada a remoção cirúrgica quando as técnicas conservadoras não resultam em sucesso. Como técnicas conservadoras enquadram-se a hidratação, emprego de sialogogos, massagem da glândula comprometida, compressa morna, antibióticos e anti-inflamatórios não esteroidais<sup>7</sup>. Menezes Filho et al.<sup>17</sup> utilizaram com sucesso bochechos com suco de limão, massagem e aplicação de calor na remoção de sialólitos de diferentes dimensões. A remoção cirúrgica consiste na remoção do sialólito ou da glândula comprometida (sialólito intraglandular) por acesso intraoral, na maioria das vezes com o emprego de anestesia local<sup>7</sup>. Porém, ocasionalmente, opta-se pela remoção com anestesia geral<sup>2,18,19</sup>. Entre as possíveis complicações decorrentes da excisão cirúrgica estão: lesão do nervo mandibular e estenose do ducto de Wharton<sup>20</sup>.

Outras opções de tratamento incluem a litotripsia extracorpórea por ondas de choque e a litotripsia endoscópica por ondas de choque intracorpóreas<sup>9,21</sup>.

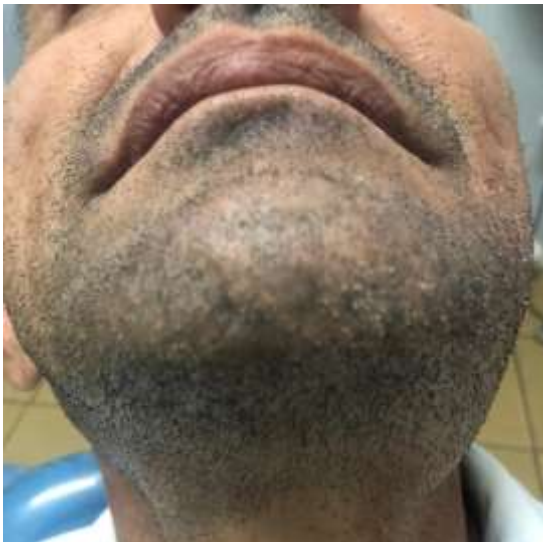## RELATO DE CASO

Paciente D.C.B, sexo masculino, 58 anos, compareceu ao serviço de Diagnóstico do Centro de Especialidades Odontológicas/CEO – Araguaína/TO, em agosto de 2019, com queixa de incômodo ao mastigar e mau hálito há aproximadamente 6 meses. Durante a anamnese o paciente negou ser portador de qualquer doença sistêmica, assim como não relatou uso de qualquer medicação na presente data, hipersensibilidade medicamentosa e quadros hemorrágicos pós-procedimentos invasivos e/ou trauma. Ao exame físico extraoral foi constatada a presença de assimetria facial em terço inferior da face à esquerda, indolor e de consistência firme a palpação (Figura 01).

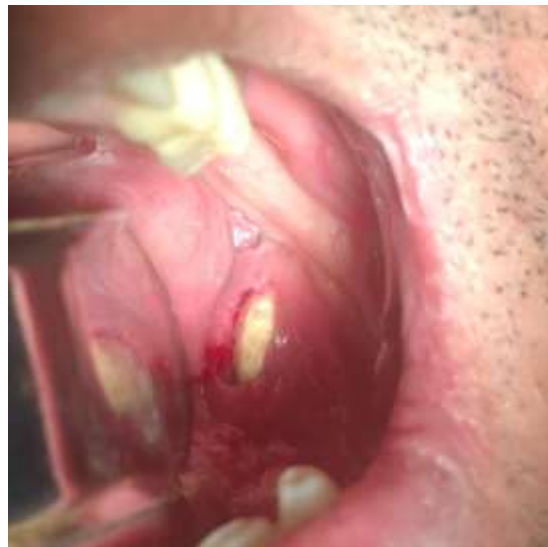Ao exame intraoral observou-se a presença de uma estrutura de consistência dura e coloração amarelada erodindo mucosa de assoalho de boca em região molar esquerda (Figura 02) estabelecendo-se a hipótese diagnóstica de sialolitíase de grandes dimensões. A fim de se obter o diagnóstico final foram solicitadas as seguintes tomadas radiográficas: panorâmica, oclusal de mandíbula e telerradiografia lateral de face (Figura 03 e 04) sendo observada a presença de massa radiopaca de forma irregular, medindo aproximadamente 3,5 x 3,0 x 2,5cm localizada em região de corpo de mandíbula.

**SIALOLITÍASE GIGANTE SIMULTANEIDADE DE ASPECTOS CLÍNICOS RAROS: RELATO DE CASO. Anelise Ribeiro Peixoto ALENCAR; Geraldo Francisco Alves PIMENTA; Bruno Ribeiro ALENCAR. JNT- FACIT BUSINESS AND TECHNOLOGY JOURNAL. QUALIS B1. Abril 2021. Ed. 25. V. 1. Págs. 32-39. ISSN: 2526-4281 <http://revistas.faculdefacit.edu.br>. JNT. E-mail: [jnt@faculdefacit.edu.br](mailto:jnt@faculdefacit.edu.br).**

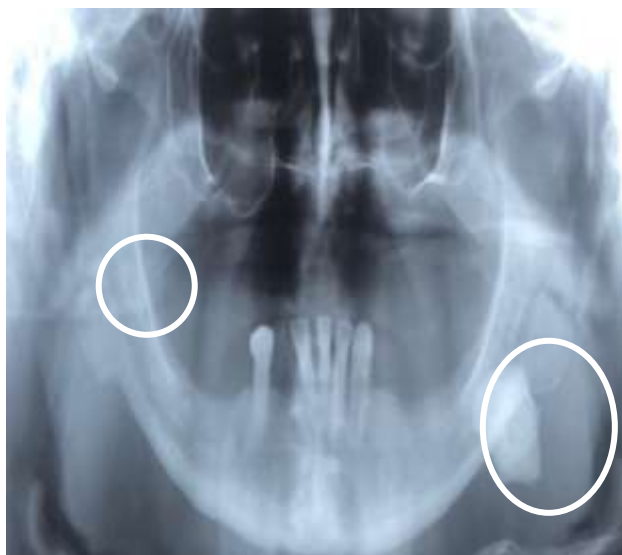



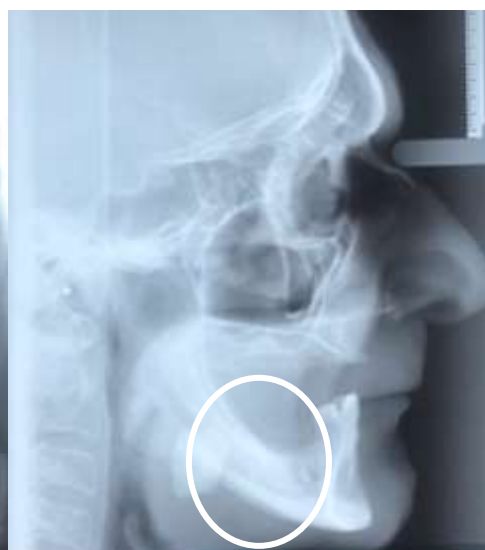**Figura 01. Assimetria em terço inferior de face à esquerda.**



**Figura 02. Sialolito gigante de coloração amarelada erodindo mucosa de assoalho bucal.**



**Figura 03. Radiografia panorâmica evidenciando a presença de sialolito gigante à esquerda e múltiplos sialolitos de menores dimensões à direita.**

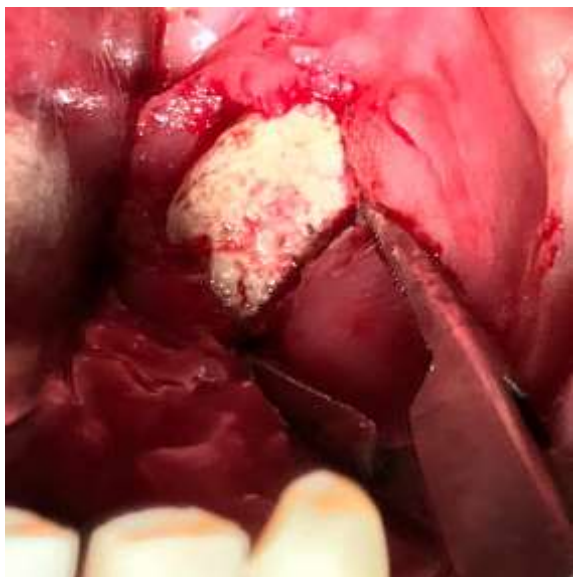

**Figura 04. Telerradiografia lateral de face evidenciando a presença de sialolito gigante.**

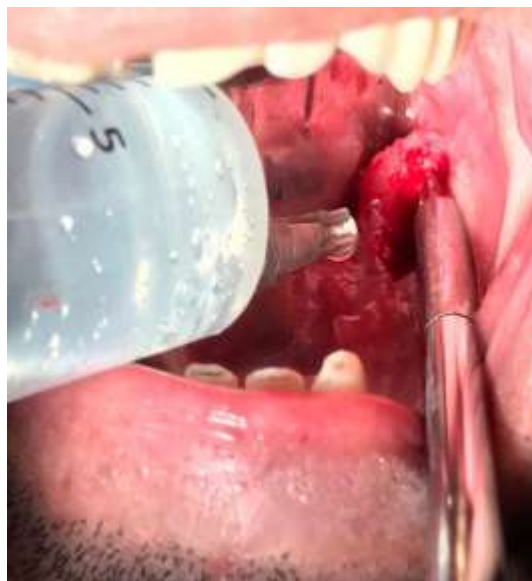Como conduta clínica optou-se por remoção cirúrgica com acesso intraoral e anestesia local com reconstrução do ducto da glândula submandibular. O paciente foi submetido ao procedimento em 15/08/2019, sendo realizada anestesia local pterigomandibular e infiltrativa. Como o sialolito se encontrava erodindo mucosa de assoalho bucal e, portanto, visível foi utilizado bisturi com lâmina 15 para realização de incisão de alívio e de pinça hemostática para a divulsão dos tecidos circunjacentes e retirada do sialolito, que foi removido em sua totalidade (Figura 05). A loja cirúrgica foi

**SIALOLITÍASE GIGANTE SIMULTANEIDADE DE ASPECTOS CLÍNICOS RAROS: RELATO DE CASO. Anelise Ribeiro Peixoto ALENCAR; Geraldo Francisco Alves PIMENTA; Bruno Ribeiro ALENCAR. JNT- FACIT BUSINESS AND TECHNOLOGY JOURNAL. QUALIS B1. Abril 2021. Ed. 25. V. 1. Págs. 32-39. ISSN: 2526-4281 <http://revistas.faculdefacit.edu.br>. JNT. E-mail: [jnt@faculdefacit.edu.br](mailto:jnt@faculdefacit.edu.br).**

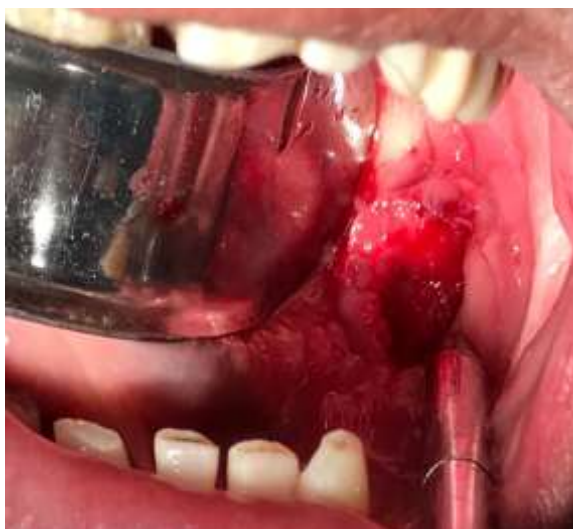abundantemente irrigada com soro fisiológico a 0,9% (Figura 06) e a sutura foi feita com fio de nylon 4-0 (Figura 07 e 08).



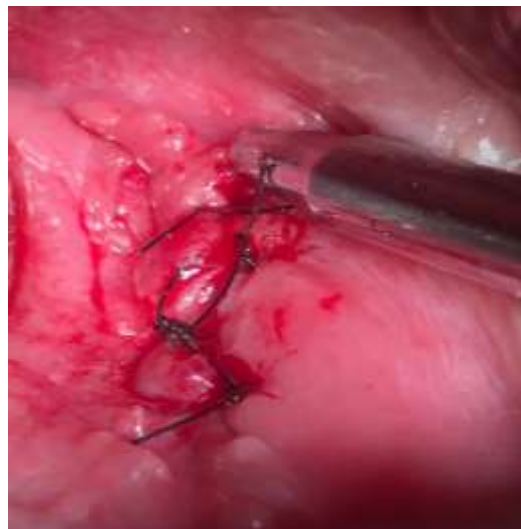
**Figura 05.** Divulsão dos tecidos circunjacentes com pinça hemostática.



**Figura 06.** Loja cirúrgica irrigada abundantemente com soro fisiológico 0.9%.



**Figura 07.** Loja cirúrgica após remoção do sialólito gigante e de abundante irrigação.



**Figura 08.** Sutura da loja cirúrgica com fio de nylon 4.0.

O procedimento cirúrgico, assim como a recuperação pós-operatória ocorreu sem intercorrências. Complicações cirúrgicas tais como lesão do nervo mandibular e estenose do ducto de Wharton não foram observadas no caso em questão. Paciente retornou ao

**SIALOLITÍASE GIGANTE SIMULTANEIDADE DE ASPECTOS CLÍNICOS RAROS: RELATO DE CASO.** Anelise Ribeiro Peixoto ALENCAR; Geraldo Francisco Alves PIMENTA; Bruno Ribeiro ALENCAR. JNT- FACIT BUSINESS AND TECHNOLOGY JOURNAL. QUALIS B1. Abril 2021. Ed. 25. V. 1. Págs. 32-39. ISSN: 2526-4281 <http://revistas.faculdefacit.edu.br>. JNT. E-mail: [jnt@faculdefacit.edu.br](mailto:jnt@faculdefacit.edu.br).

serviço sete dias depois para a remoção de sutura, onde foi observado cicatrização dentro dos padrões clínicos de normalidade, sem sinais de deiscência ou infecção.

Com relação aos sialólitos contralaterais de menores dimensões, devido à falta de sintomatologia e a localização profunda dos mesmos no tecido glandular optou-se por acompanhamento radiográfico.

## DISCUSSÃO

A sialolitíase é uma patologia comum das glândulas salivares. No caso clínico em questão o paciente era do sexo masculino, 58 anos de idade e a glândula comprometida era a submandibular, sendo os dados convergentes com os da literatura consultada<sup>1,2,3</sup>.

O fato do sialólito apresentar mais de 1,5cm de tamanho<sup>1,10,11,12</sup>, erodir a mucosa oral<sup>1,8</sup> e estar acompanhado de múltiplos sialólitos de menores dimensões, neste caso em particular contralaterais<sup>6,7</sup>, confere ao caso clínico em questão singularidade em consequência da raridade da ocorrência isolada e/ou associada das referidas características clínicas<sup>1,6,7,8,10,11,12</sup>. Os sintomas relatados pelo paciente: mau hálito e desconforto ao mastigar não são os usualmente citados pelos autores consultados, ou seja, dor, edema e obstrução do fluxo salivar<sup>2,13</sup>.

O diagnóstico do caso em questão foi obtido por meio de exame clínico minucioso, complementado por exame radiográfico<sup>2,5,14</sup>. Sendo solicitadas, pela equipe técnica responsável pela assistência ao paciente, radiografias oclusal de mandíbula, panorâmica e telerradiografia lateral de face. Segundo Giacomo et al<sup>15</sup>, as duas primeiras tomadas radiográficas citadas acima fornecem as melhores imagens para identificação da sialolitíase.

O tratamento selecionado para resolução da lesão levou em consideração as dimensões e a localização do sialólito. Por se tratar de sialólito gigante, apresentando diâmetro superior a 1,5cm, estar visível em cavidade oral, sendo o paciente extremamente cooperativo e sem comorbidades optou-se pela remoção cirúrgica em associação com reparo ductal, através de acesso intraoral com anestesia local<sup>7,20</sup>. Alguns autores consultados como Lim et al<sup>1</sup> e Gabrielle et al<sup>2</sup> optaram pela remoção de sialólitos gigantes com anestesia geral.

Complicações decorrentes da remoção cirúrgica do sialólito, tais como lesão do nervo mandibular e estenose do ducto de Wharton<sup>20</sup>, não foram observadas no caso em questão.

**SIALOLITÍASE GIGANTE SIMULTANEIDADE DE ASPECTOS CLÍNICOS RAROS: RELATO DE CASO. Anelise Ribeiro Peixoto ALENCAR; Geraldo Francisco Alves PIMENTA; Bruno Ribeiro ALENCAR. JNT- FACIT BUSINESS AND TECHNOLOGY JOURNAL. QUALIS B1. Abril 2021. Ed. 25. V. 1. Págs. 32-39. ISSN: 2526-4281 <http://revistas.faculdefacit.edu.br>. JNT. E-mail: [jnt@faculdefacit.edu.br](mailto:jnt@faculdefacit.edu.br).**

Com relação aos múltiplos sialólitos contralaterais, por estarem localizados profundamente no interior da glândula submandibular e apresentarem-se assintomáticos optou-se pelo acompanhamento clínico e radiográfico do paciente.

## CONCLUSÃO

O relato de caso em questão tem por objetivo descrever a ocorrência simultânea de três manifestações clínicas raras em se tratando de sialolitíase. Sendo as mesmas: diâmetro superior a 1,5 cm, erosão da mucosa oral e multiplicidade de sialólitos, neste caso em particular contralaterais. Assim como relatar a conduta clínica selecionada para a sua resolução. A simultaneidade destas manifestações em um único caso confere ao mesmo, segundo a literatura, singular importância clínica.

## REFERÊNCIAS

- 1 - Lim EH, Nadarajah S, Mohamad I. Calculo submandibular gigante erodindo mucosa cavidade oral. *Omã Med J.* 2017; 32 (5): 432-435.
- 2 - Gabrielli MAC, Gabrielli MFR, Paleari AG, et al. Tratamento de sialolitíase em glândulas submandibulares: Relato de dois casos. *Robrac.* 2008; 17 (44): 110-116.
- 3 - Ferreira EF, Manzi FR. Diagnóstico por imagem de sialólito na glândula parótida utilizando radiografias convencionais. *Arq Bras Odontol.* 2010; 6 (1): 25-32.
- 4 - Rai M, Burman R. Sialólito submandibular gigante de tamanho notável na área do ducto de Wharton: relato de caso. *J Oral Maxillofac Surg.* 2009; 67 (6): 1329-32.
- 5 - Neville BW, Damm DD, Allen CM, Bouquot JE. *Patologia oral e maxilofacial.* 3ª ed. Rio de Janeiro: Guanabara Koogan, 2009.
- 6 - **Manzi FR**, Gurgel F, Oliveira W, Silva AI V, Marigo H. **Diagnóstico diferencial de sialólito na glândula parótida: relato de caso clínico.** *Rev ABRO.* 2007;8(2):17-24.
- 7 - Goes PEM; Lima VN; Carvalho FSR; Queiroz SBF; Camargo IB. Sialólito gigante em ducto de Wharton: um caso distinto e revisão da literatura. *Rev Cir Traumatol Buco-Maxilo-Fac.* 2013; v 13. N 4, p. 81-88.
- 8 - Patil S, Sharma S, Prasad LK. Megalito submandibular com erosão do assoalho de boca. Um relato de caso raro. *Artigos do mundo em ouvido, nariz e garganta.* 2009 maio (citado em março 2021). Disponível em: <http://www.waent.org/archives/2009/Vol12-2/Giant-salivary-gland-stone/Giant-salivary-gland-stone.htm>.
- 9 - Bodner L. Parotid sialolithiasis. *J Laryngol Otol.* 1999, 113: 266-267.

**SIALOLITÍASE GIGANTE SIMULTANEIDADE DE ASPECTOS CLÍNICOS RAROS: RELATO DE CASO.** Anelise Ribeiro Peixoto ALENCAR; Geraldo Francisco Alves PIMENTA; Bruno Ribeiro ALENCAR. *JNT- FACIT BUSINESS AND TECHNOLOGY JOURNAL. QUALIS B1.* Abril 2021. Ed. 25. V. 1. Págs. 32-39. ISSN: 2526-4281 <http://revistas.faculdefacit.edu.br>. JNT. E-mail: [jnt@faculdefacit.edu.br](mailto:jnt@faculdefacit.edu.br).



- 10 - Oliveira filho MA, Almeida LE, Pereira JA. Sialolito gigante associado a fistula cutânea. Rev. Cir Traumatol Buco-Maxilo-Fac. 2008; 8: 35-38.
- 11 - Gupta A, Rattan D, Gupta R. Giant sialoliths of submandibular gland duct: report of two cases with unusual shape. Contemp Clin Dent. 2013; 4:78-80.
- 12 - Ledesma MC, Garces OM, Salcido GJF, et al. Giant Sialolith: case report and review of the literature. J.Oral Maxillofac Surg 2007; 65: 128-130
- 13 - Makdissi J, Escuder MP, Brow JE, Osalian S, Drage N, McGurk M. Glandular function after intraoral removal of salivary calculi from the hilum of the submandibular gland. Br J Oral and Maxillofac Surg. 2004; 42 (6): 538-541.
- 14 – Guimaraes MAA, Pinto LAPF, Carvalho SB, Soares HA, Costa C. Sialolito gigante de glândula submandibular: achados na tomografia computadorizada. J Health Sci Inst. 2010; 28 (1): 84-86.
- 15 - Giacomo O, Rosa MP, Marco C. Giant salivary gland calculi (GSGC): Report of two cases. Op Dentistry J. 2011; 5: 90-95.
- 16 - Uluc ME, Vidinli BD, Erdogan N, Gelal F. Giant cystic dilatation that includes multiple sialolithiasis of submandibular gland. Otolaryngol Head Neck Surg. 2006; 134 (3): 533-534.
- 17 - Menezes Filho JF; Alencar ARP; Menezes AG; Gorisch MR; Oliveira AJ. Tratamento clínico das sialadenites e sialodolites obstrutivas da glândula submandibular. JAO. Jornal de Assessoria e Prestação de Serviços ao Odontologista. 2002; v. 29, p. 16-20.
- 18 - Oliveira MMM, Acioly DD, Silva BA, Carvalho DC. Sialolito de grandes dimensões em ducto da glândula submandibular: relato de caso. Rev. Cir Traumatol Buco-Maxilo-Fac. 2019; v 19, n2 p 33-36.
- 19 - Iwai T, Izumi T, Ohya T, Oguri S, Tohnai I. Sialolito gigante em glândula submandibular. J Clin Diagn Res. 11 (8) 2017.
- 20 - Oliveira TP; Oliveira INF; Pinheiro ECP, et al. Sialolito gigante de ducto de glândula submandibular tratado por excisão e reparo ductal: relato de caso. Brazilian Journal of Otorhinolaryngol. 2016; vol 82, n.1.112-115.
- 21 - Iro H, Schneider HT, Fodra C, Waitz G, Nietsche N, Heinritz HH, et al. Litotripsia por ondas de choque de cálculos salivares. Lancet 1992. Maio;339 (8805):1333-1336.